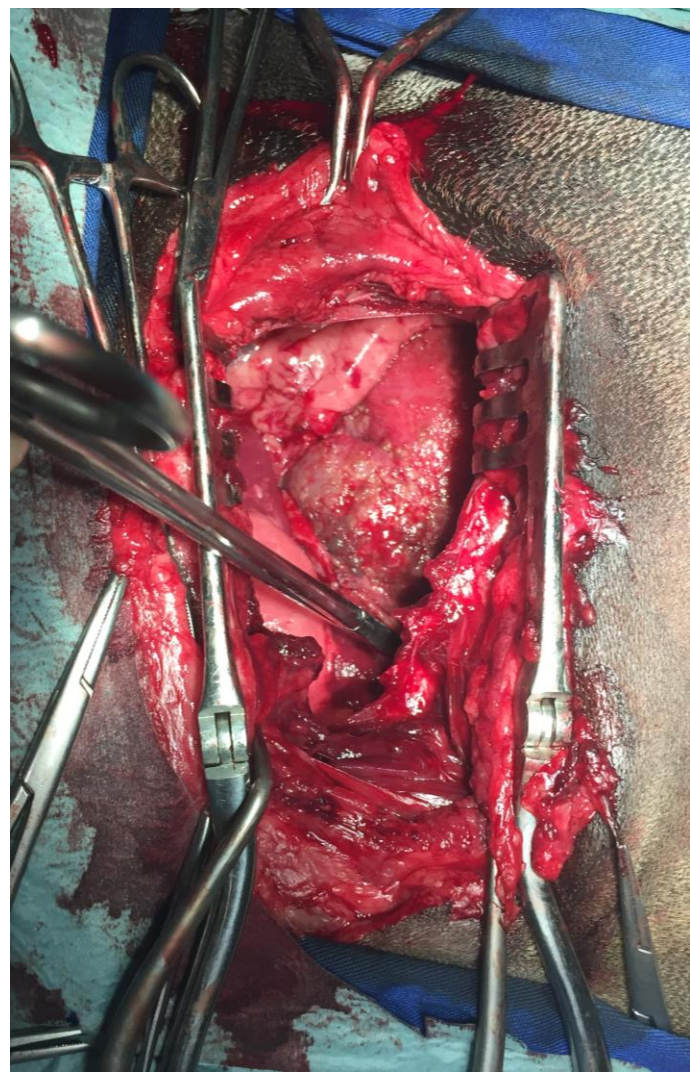


# Mesotelioma

Mesotelioma pericárdico maligno



# CIRURGIA

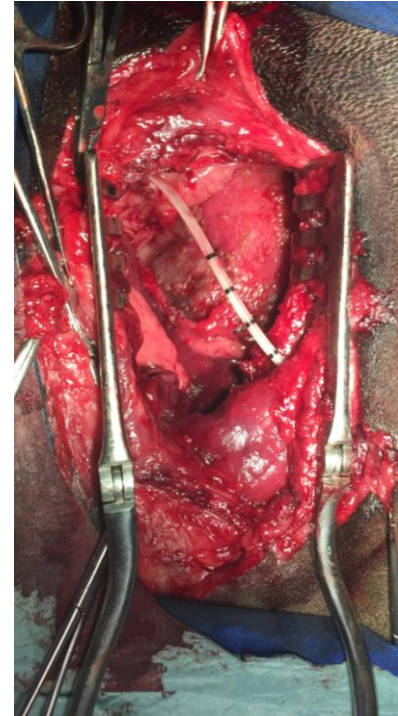
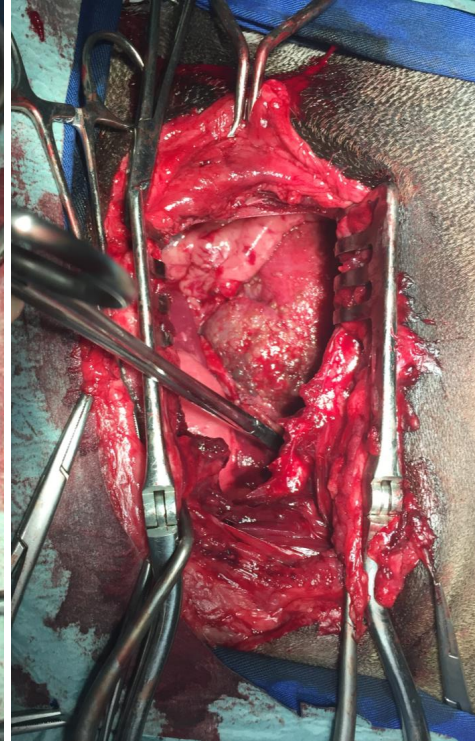
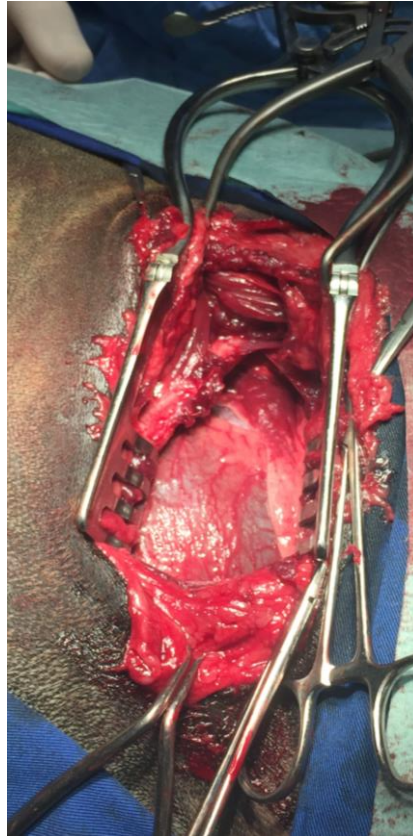Animal referenciado para pericardiectomia por neoplasia com derrame pericárdico.

Toracotomia lateral.

Pericardiocentese para impedir disseminação de células malignas.

Pericardiectomia.

Colocação de dreno torácico e encerramento da toracotomia.



# CONCLUSÃO

Histopatologia:  
Mesotelioma  
maligno

Recuperação  
completa da  
cirurgia

Cirurgia  
paliativa



# TEM UM CASO SEMELHANTE?

Precisa de ajuda?  
Contacte-nos!

Contato: [globalbioprevent@gmail.com](mailto:globalbioprevent@gmail.com)  
Ligue: 913 918 089

