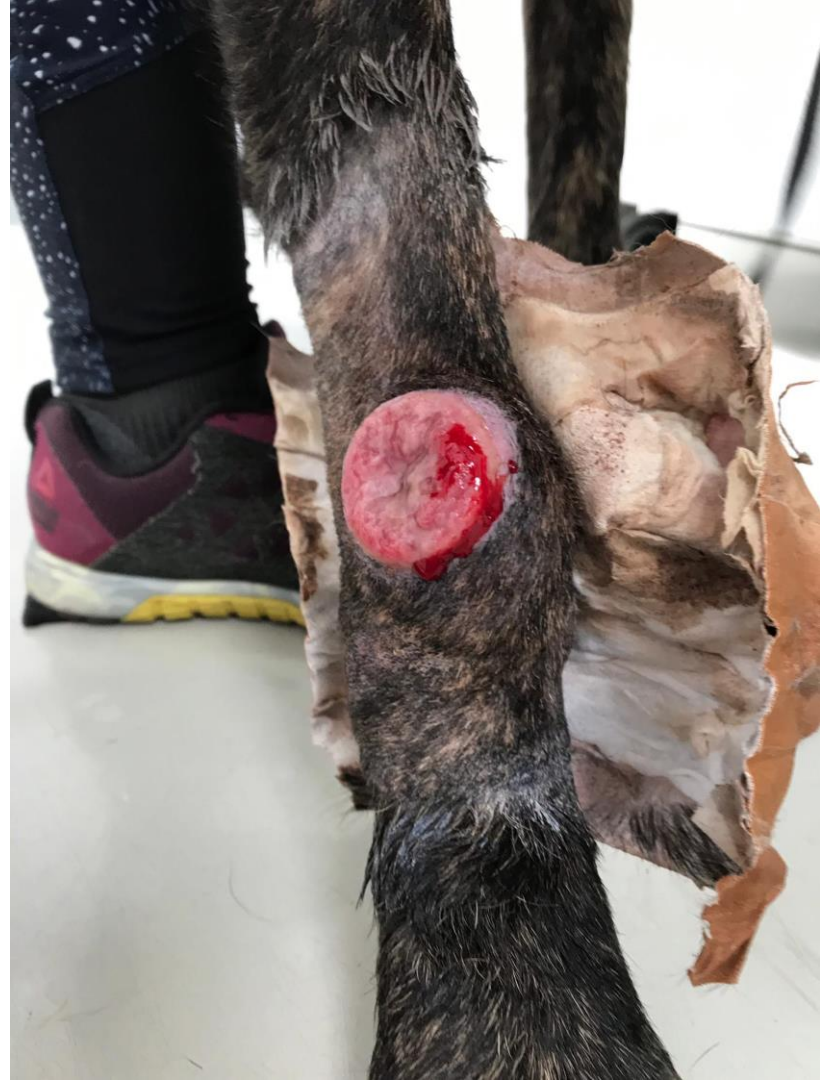

# Enxerto cutâneo

Suspeita de hemangiopericitoma no carpo

Canídeo, macho inteiro, 9 anos,  
Cão de Castro Laboreiro, 50kg



# Avaliação pré-cirúrgica

## EXAME CLÍNICO

01

Massa ovóide cutânea ulcerada, com cerca de 42mmx31mm, fixa aos tecidos subjacentes, na região cárpica direita

## RADIOGRAFIA

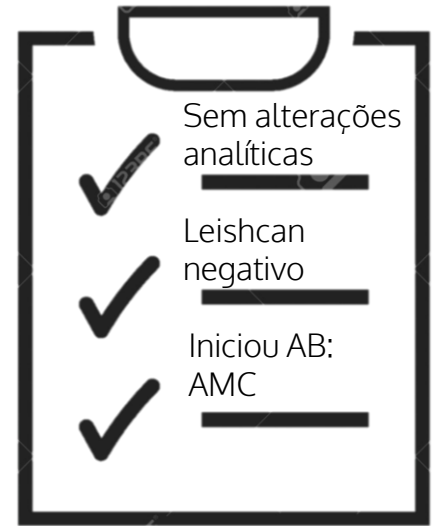
02

Edema dos tecidos moles do aspeto anterior da região cárpica direita, sem aparente invasão óssea com evidência de lesão de densidade de tecido mole.

## CITOLOGIA

03

Terá sido aspirada neoplasia de origem mesenquimatosa, possivelmente formada por células perivasculares, do tipo do hemangiopericitoma. Considerando tratar-se de lesão associada a processo inflamatório da pele não se pode excluir a possibilidade das células presentemente descritas corresponderem a histiócitos em lesão inflamatória de tipo granulomatoso.

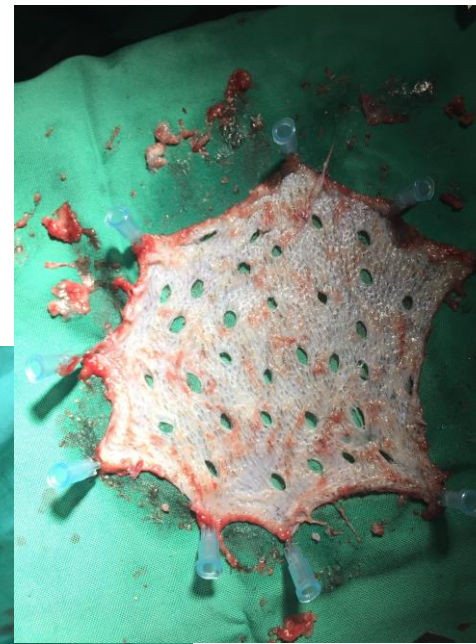
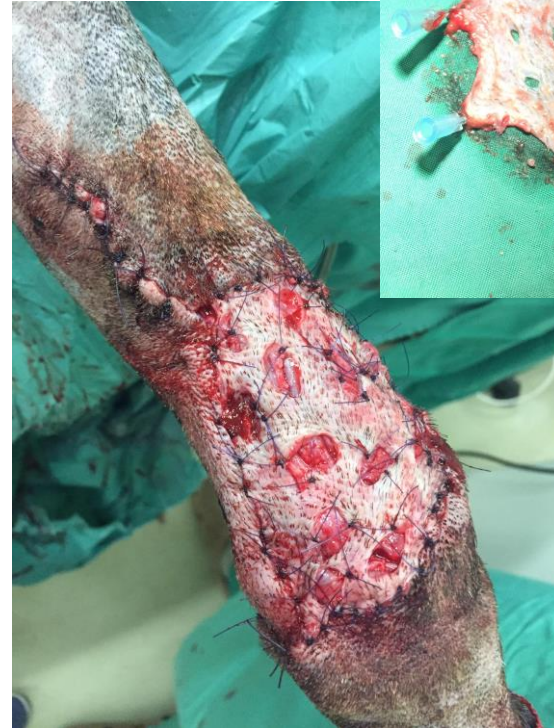

# CIRURGIA

Exerése de massa no carpo membro torácico direito com PAAF anterior de possível hemangiopericitoma. Margem cirúrgica de 2-3 cm lateralmente. Em profundidade a massa invadia a artéria e veia cefálicas. Suspeita de contaminação com células neoplásicas em profundidade.

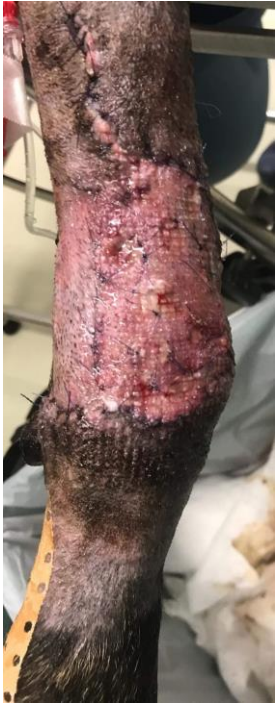Realização de um enxerto de pele da parede costal direita para encerramento do defeito do carpo.

Penso de Robert Jones com tala para estabilização da articulação.

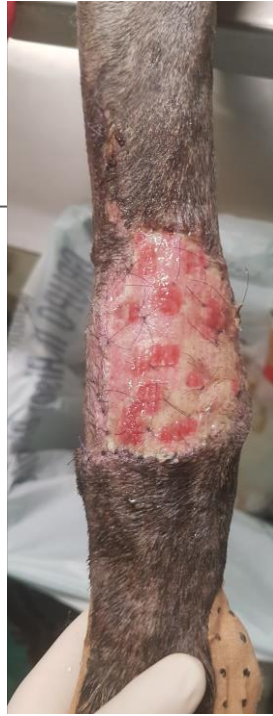

# EVOLUÇÃO DA CICATRIZAÇÃO

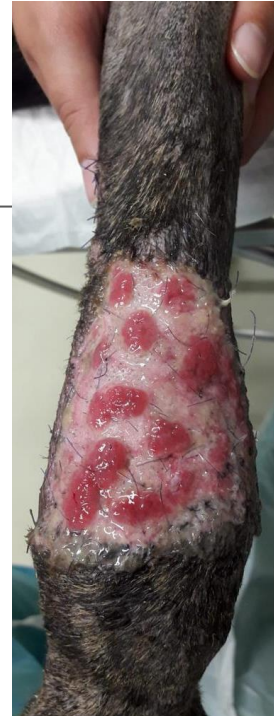Realização de pensos sob sedação.



72h pós-  
cirúrgico



10 dias pós-  
cirúrgico



15 dias pós-  
cirúrgico



## Conclusão

Alta 2 meses após a cirurgia. Recuperação completa.

**Histopatologia:** O fragmento tecidual enviado corresponde a lesão inflamatória crônica granulomatosa profunda associada a rotura e permanência de hastes pilosas. Há proliferação conjuntiva associada.

Reação inflamatória granulomatosa profunda, tipo corpo-estranho, associado à presença de hastes pilosas.



# CONCLUSÃO



Margens  
adequadas para  
uma lesão  
profunda dos  
tecidos

Suspeita não  
confirmada

Recuperação  
total do  
paciente

# TEM UM CASO SEMELHANTE?

Precisa de ajuda?  
Contacte-nos!

Contato: [gbpmedicalservices@gmail.com](mailto:gbpmedicalservices@gmail.com)  
Ligue: 913 918 089

