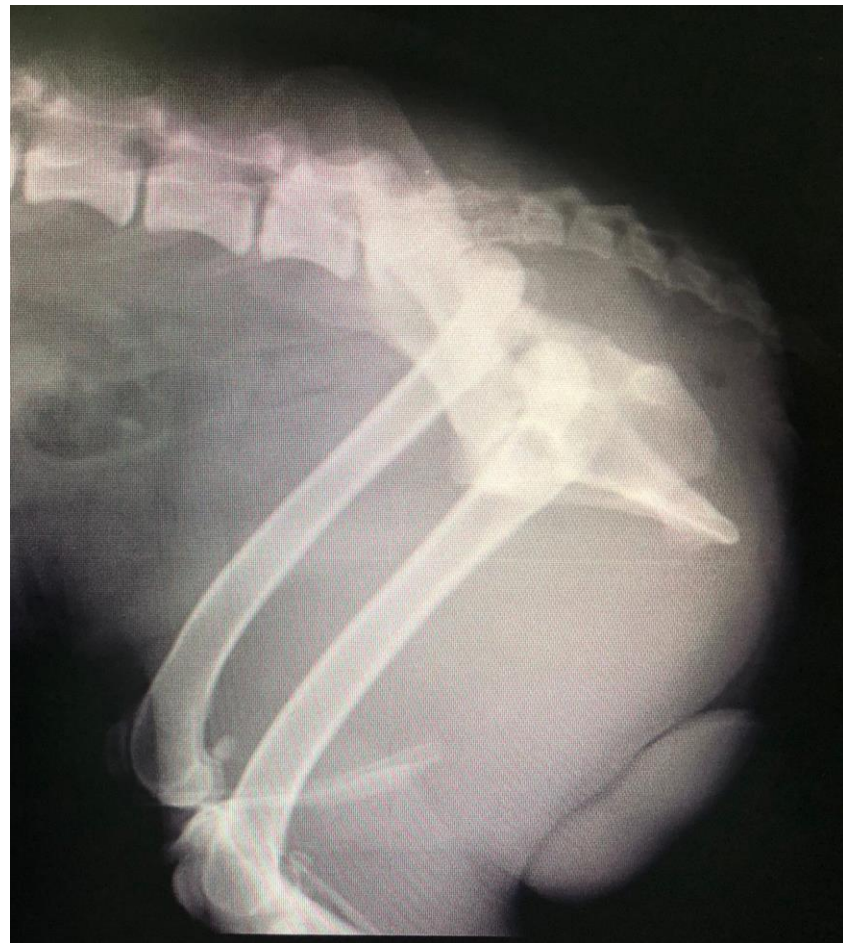

# Luxação coxofemoral bilateral

Politraumatizado após atropelamento

Canídeo, fêmea esterilizada, 3  
anos, Labrador, 30kg



# Avaliação pré-cirúrgica

## EXAME CLÍNICO 01

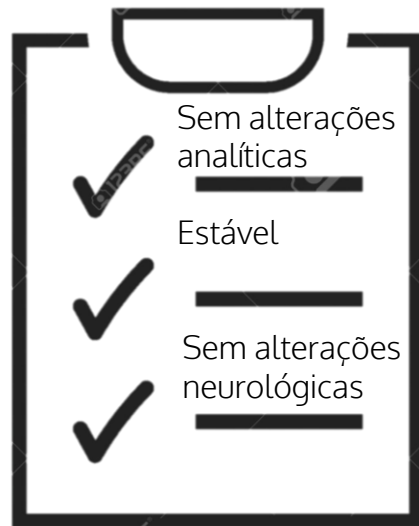Escoriações nos membros pélvicos  
Hematomas a nível lombosagrado  
Estável a nível cardiovascular

## EXAME ORTOPEDICO 02

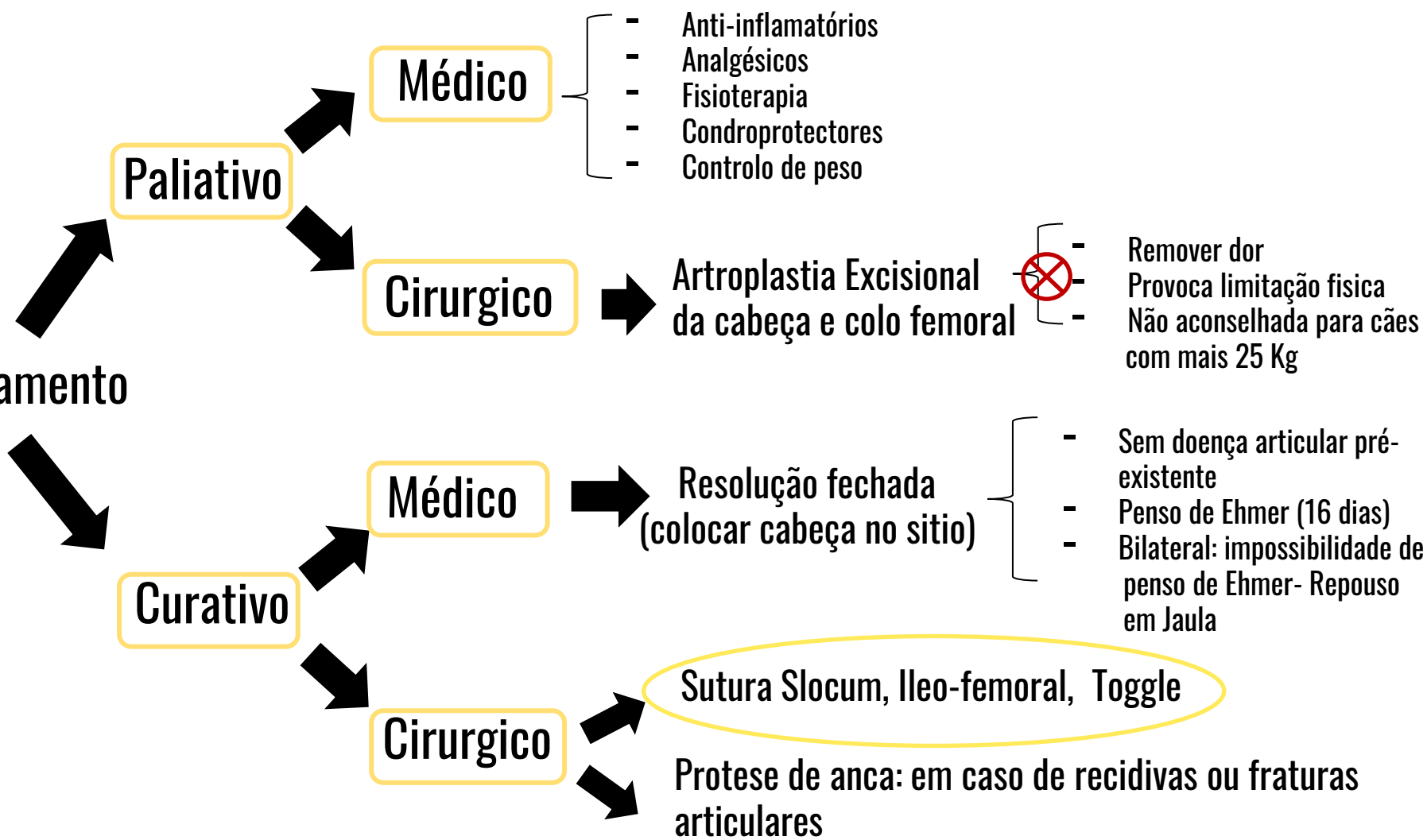
Análise de locomoção: não ambulatória  
Manipulação coxofemoral dolorosa  
Exame neurológico membros normal

## EXAME RADIOLOGICO 03

Luxação coxofemoral bilateral  
Sem evidências de doença da articulação coxo-femoral  
Sem evidência de fratura da cabeça do fêmur ou acetábulo ao RX

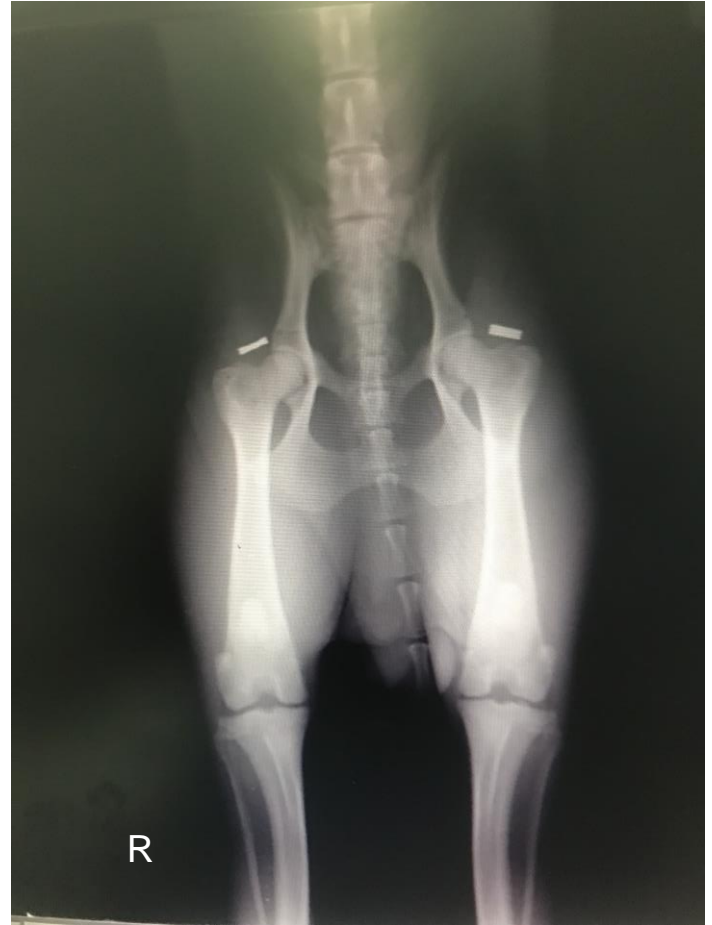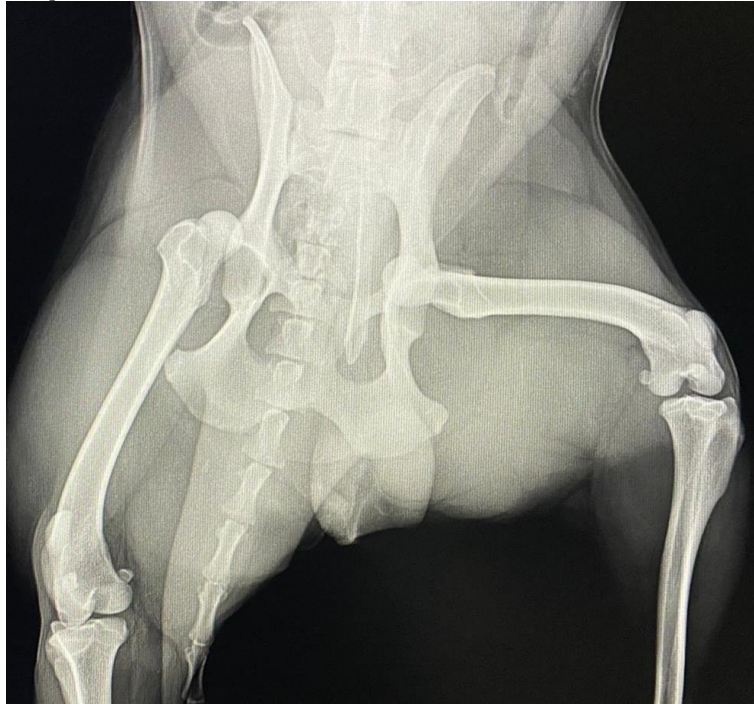


# Tratamento

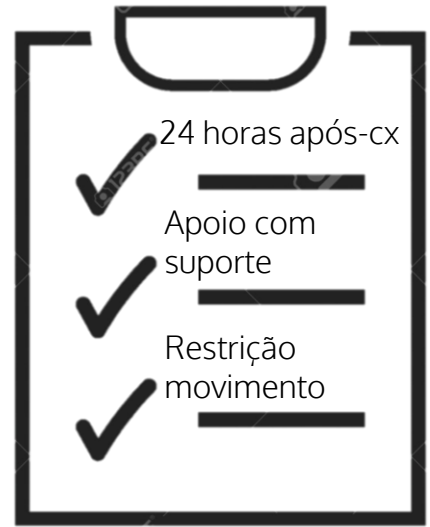


# CIRURGIA

Sutura Slocum, Ileo-femoral (Poliamida com crimp)



# EVOLUÇÃO



24 horas após-cx

Apoio com  
suporte

Restrição  
movimento

# CONCLUSÃO



Tentar preservar  
articulação

Recuperação  
completa

Evitar partir  
logo para  
excisão cabeça  
e colo femoral

# TEM UM CASO SEMELHANTE?

Precisa de ajuda?  
Contacte-nos!

Contato: [globalbioprevent@gmail.com](mailto:globalbioprevent@gmail.com)  
Ligue: 913 918 089

