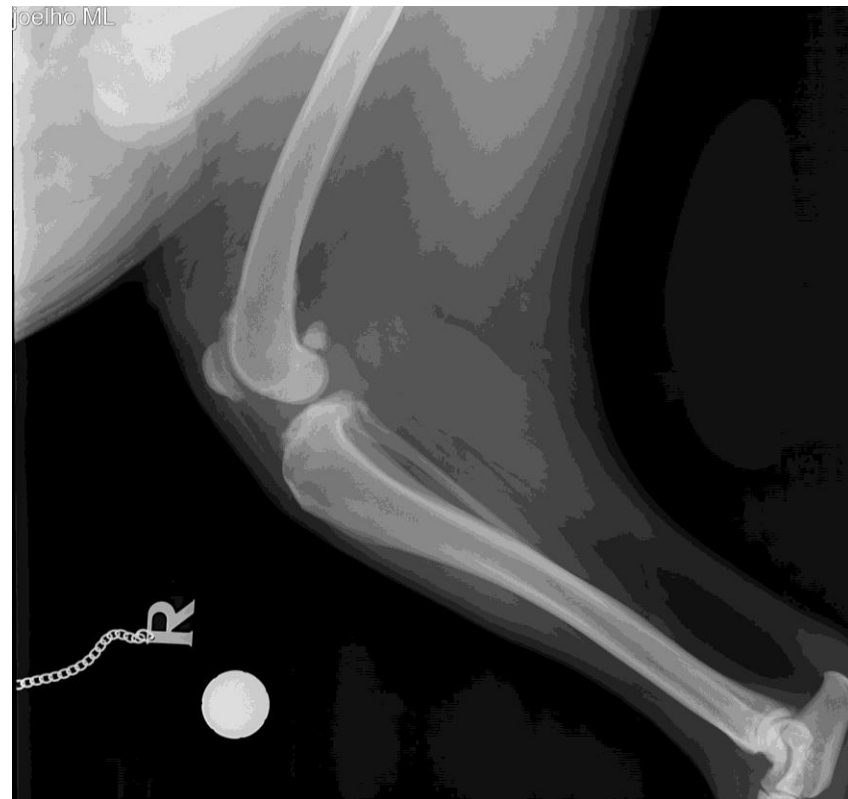

TPLO

Tibial plateau levelling osteotomy

Canídeo, macho inteiro, 6 anos,
Labrador, 30kg



Avaliação pré-cirúrgica

EXAME CLÍNICO 01

Ligeira atrofia muscular MPE

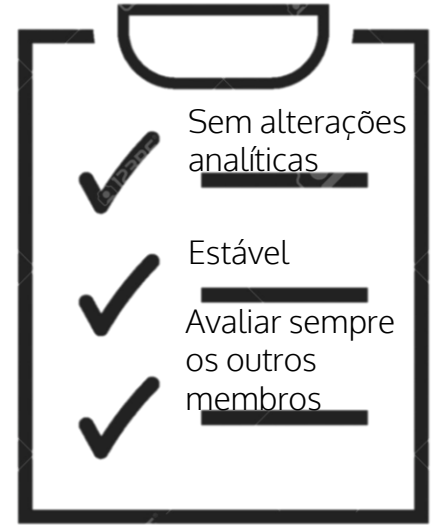EXAME ORTOPEDICO 02

Claudicação de grau III do MPE
Fibrose medial extensa MPE

Teste compressão tibial e movimento de gaveta positivo MPE

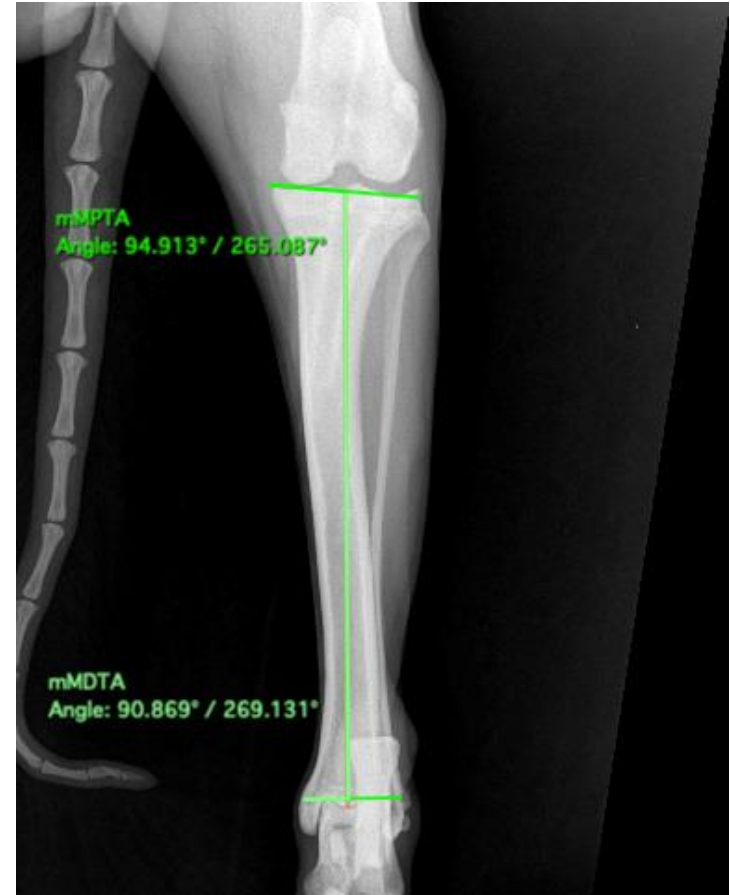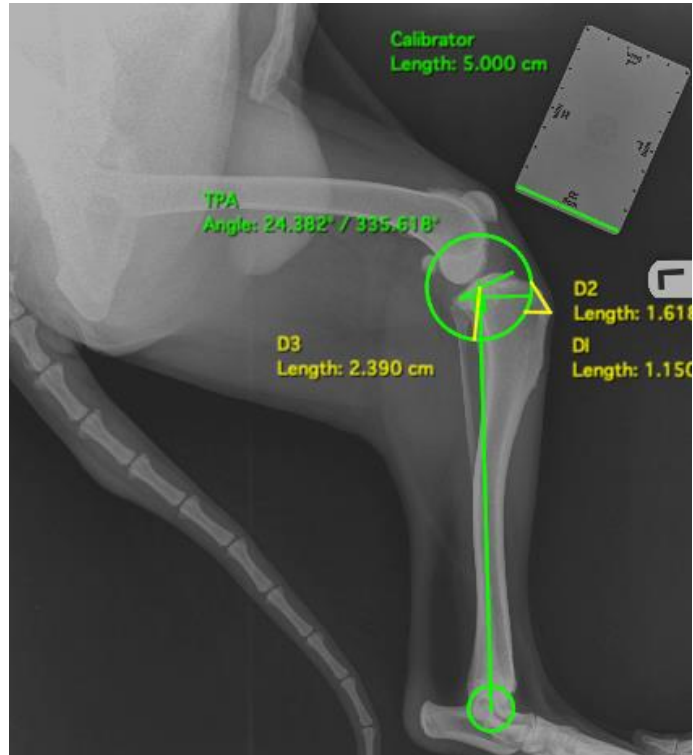
EXAME RADIOLOGICO 03

Sinais radiológicos secundários de RLCC, derrame sinovial, artrose e sinal de Cazieux
RX mediolateral, com condilos femorais sobrepostos, ângulos de 90° de femur, tibia e articulação tibiotársica

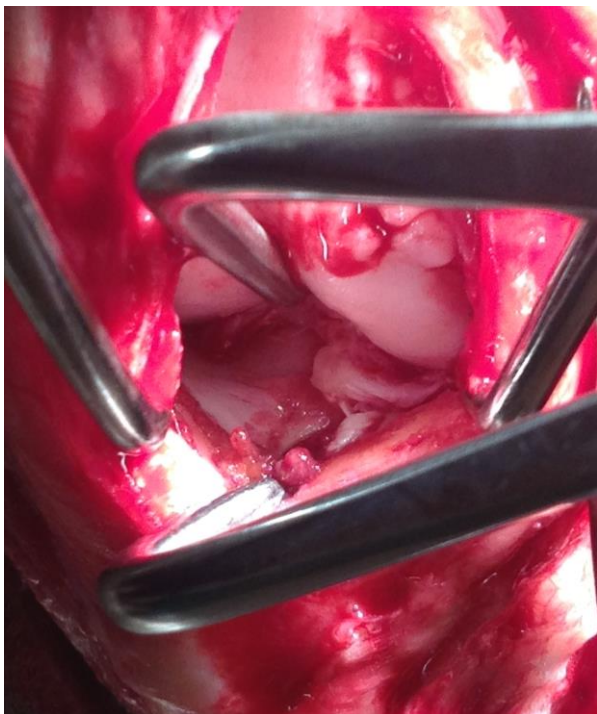


PLANEAMENTO PRÉ-CIRURGICO

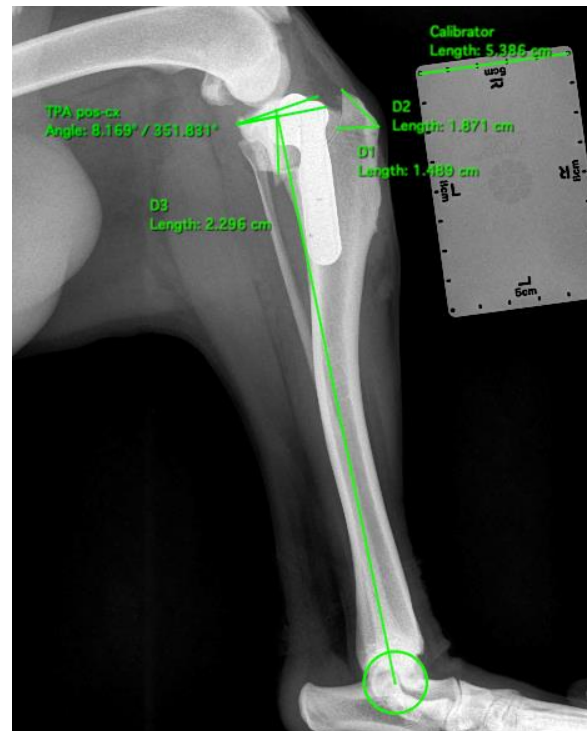
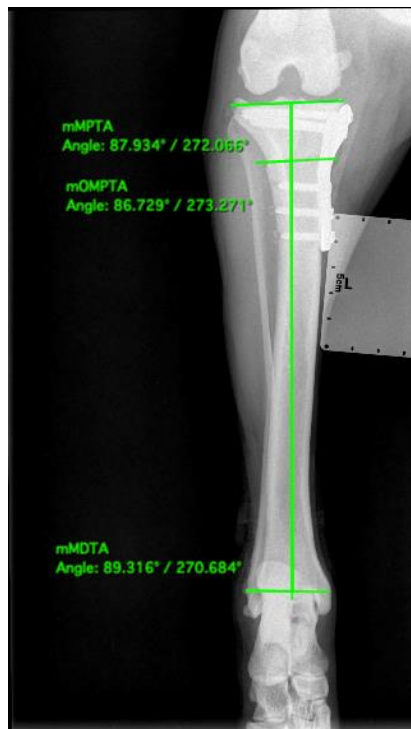
Medições ângulos TPA, mMPTA, mMDTA



CIRURGIA



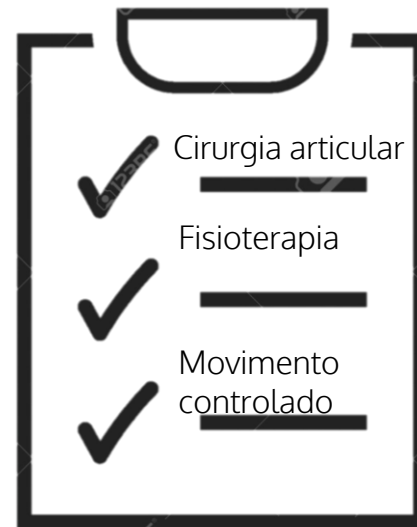Lesão menisco



Rotação do plateau tibial -Confirmação de valores pós-osteotomia

EVOLUÇÃO

RECUPERAÇÃO MAIS LENTA EM CÃES COM
LESÃO MENISCO E RLCC



| FUNÇÃO MÁXIMA APÓS TPLO | MENISCO MEDIAL INTATO | MENISCO MEDIAL LIBERTO | MENISECTOMIA |
|-------------------------|-----------------------|------------------------|--------------|
| 1 A 2 MESES | 57.3 % | 50 % | 39.7 % |
| 3 A 4 MESES | 30.8% | 18.3 % | 36.5 % |
| 5 A 6 MESES | 6.8 % | 6.7 % | 7.9 % |
| MAIS DE 6 MESES | 5.1 % | 25% | 15.9 % |

Conclusão

Alta 2 meses após a cirurgia. Recuperação completa.



CONCLUSÃO

Escolha técnica
cirurgica

Avaliar
conformação
membros

Avaliar outras
condições
ortopédicas
concomitantes
(displasia e
luxação patella)



TEM UM CASO SEMELHANTE?

Precisa de ajuda?
Contacte-nos!

Contato: globalbioprevent@gmail.com
Ligue: 913 918 089

