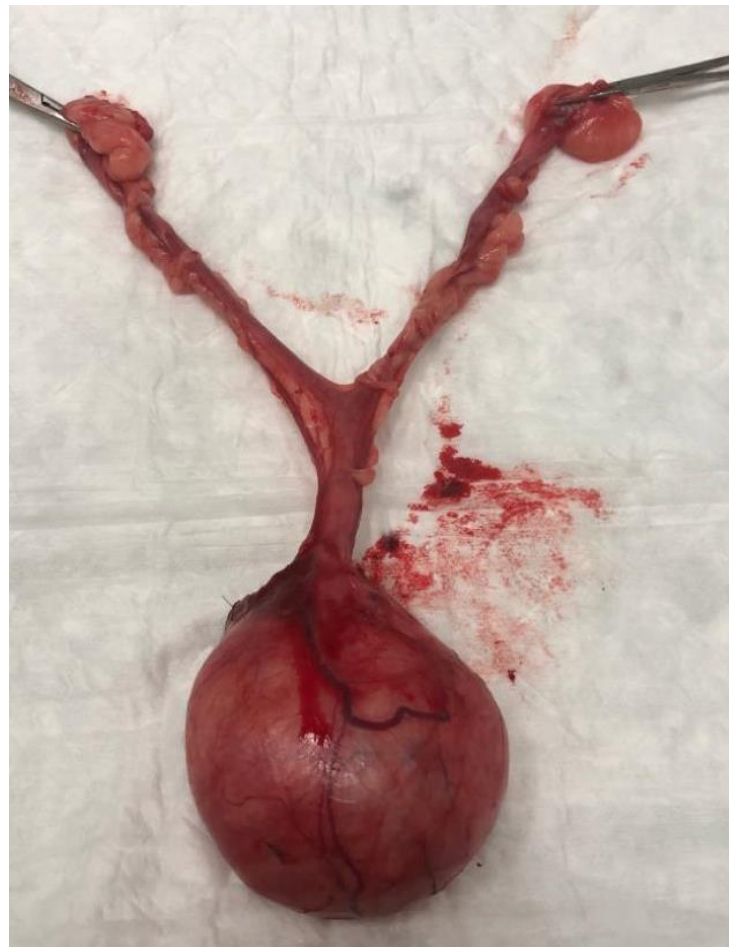

Tumor uterino

Canídeo, fêmea inteira, 13 anos,
Cocker spaniel inglês, 12kg



Avaliação pré-cirúrgica

HISTÓRIA E EXAME CLÍNICO 01

Perda de peso, fezes em fita e mais escuras.
Palpação de massa no abdómen caudal. Nódulos mamários. Sopro cardíaco grau III/IV.

EXAMES COMPLEMENTARES 02

Urinálise, Hemograma, Bioquímicas séricas, T4 e TSH sem alterações.
Ecocardiografia pré-cirúrgica: ACVIM B1
Rx tórax sem sinais de metastização.

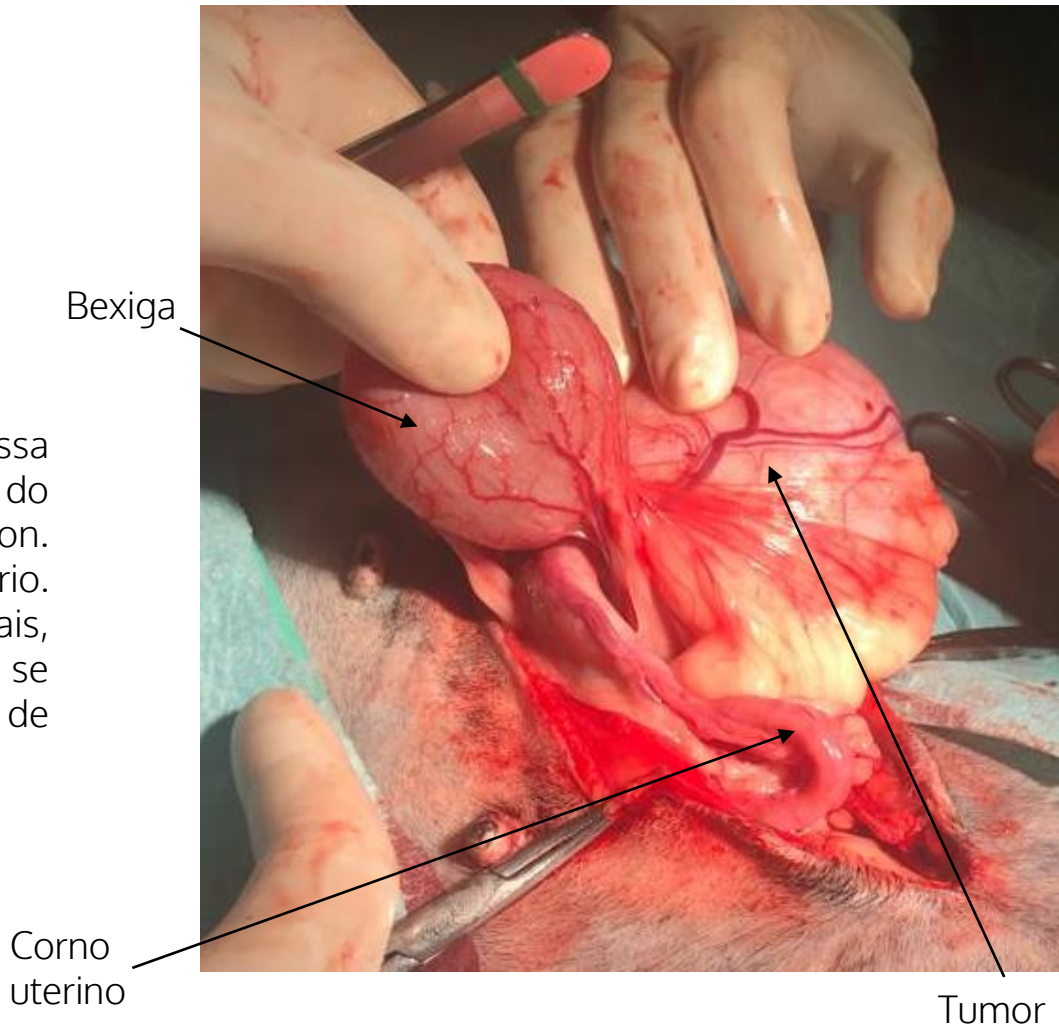
ECOGRAFIA 03

Massa sólida 69x52mm, dorsal à bexiga e lateral ao cólon, hipoecogénica e muito heterogénea. Em alguns planos parece ter comunicação com o restante colo do útero que se projeta para o interior da pélvis. Não foi possível identificar relação com os cornos uterinos.

CIRURGIA

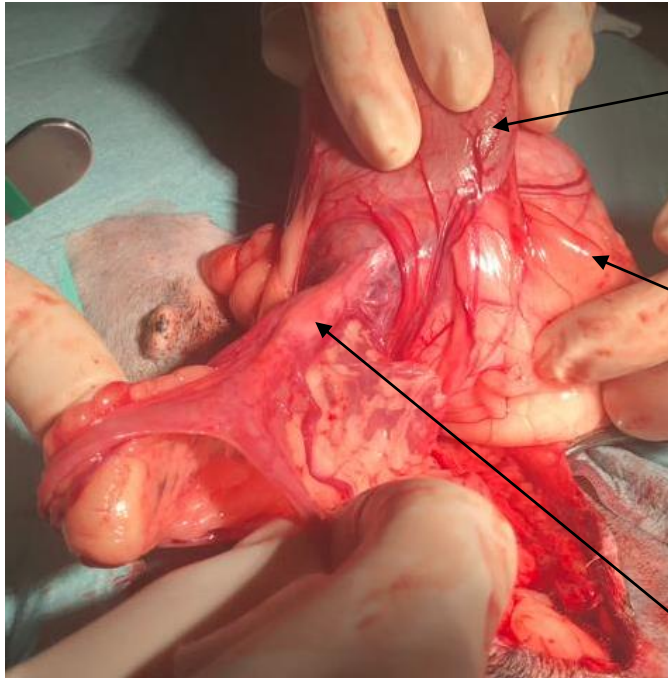
Ovário-histerectomia com exérese de massa uterina de grandes dimensões abaixo da zona do cérvix uterino, com aderência à uretra e cólon. Margem caudal da massa junto ao meato urinário. Bexiga sem ligamentos ventral e laterais, completamente móvel no abdômen, pelo que se realizou cistopexia para reduzir a probabilidade de complicações.

Risco de incontinência urinária.



CIRURGIA

Separação cuidadosa das aderências da massa à uretra e cólon.

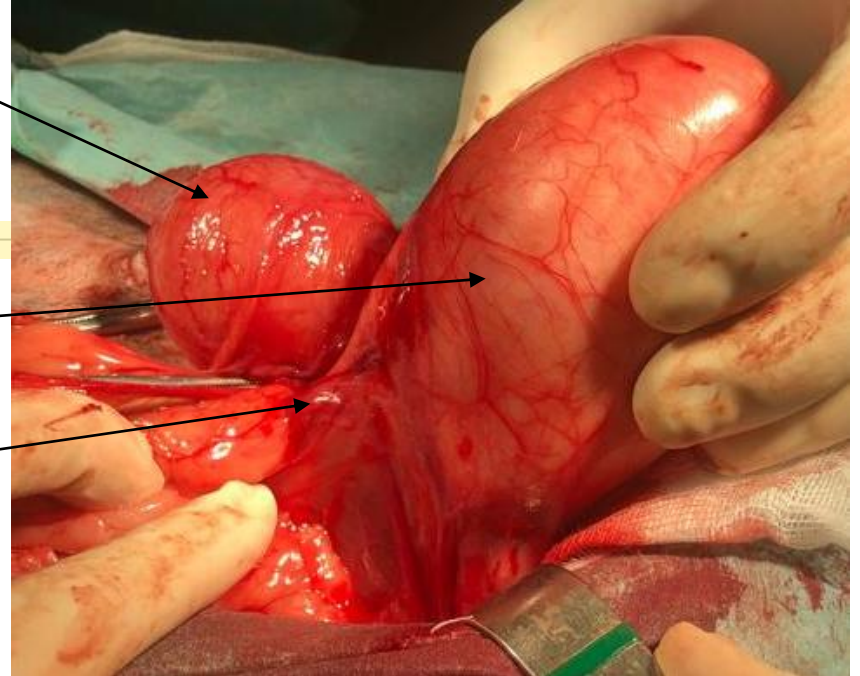


Bexiga

Tumor

Uretra

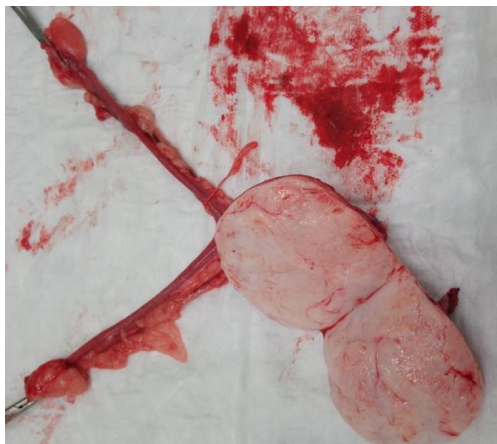Cérvix



Avaliação pós-cirúrgica

Internamento 01

24h para vigilância.
Parâmetros renais normais 24h após a cirurgia



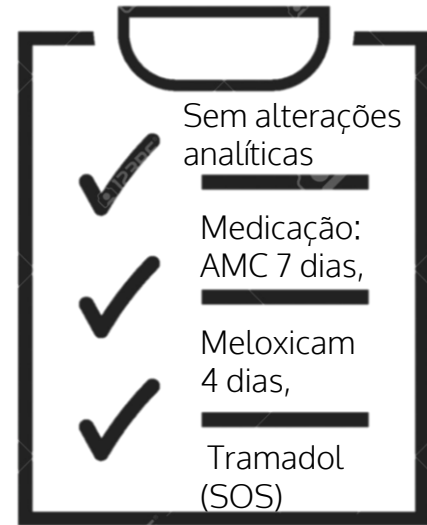
FEEDBACK DO CLIENTE 02

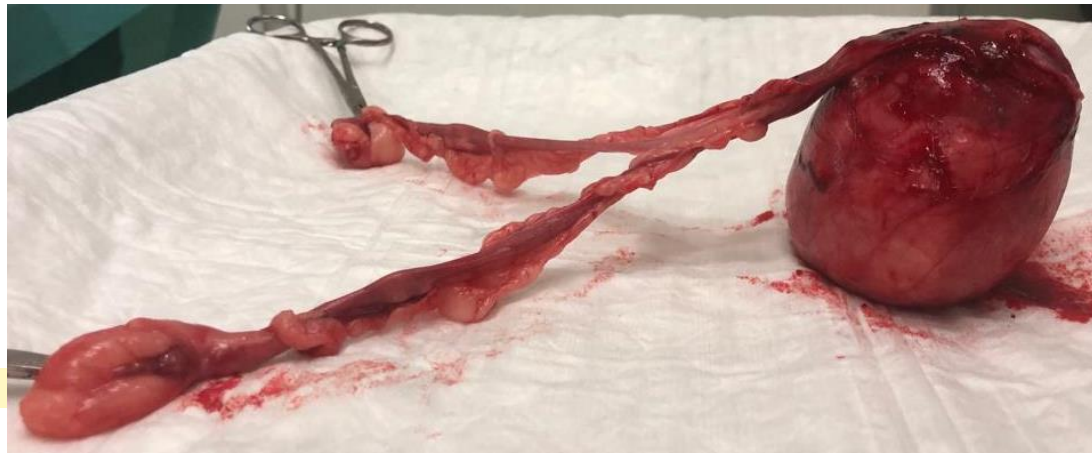10 dias de incontinência urinária.
Resolução completa aos 15 dias após a cirurgia

ECOGRAFIA 03

10 dias pós-cirúrgico:
Incontinência de bexiga volumosa + peritonite perivesical sem líquido livre + ureterohidronefrose no lado direito secundária a obstrução ureteral distal. Dx: D: granuloma inflamatório? laqueação? alteração topográfica tipo vinco? infiltrado neoplásico?

3 semanas pós-cirúrgico:
Reação peritoneal em menor grau. Alterações descritas no rim e ureter direito desapareceram.





CONCLUSÃO

Alta 1 mês após a cirurgia. Recuperação completa. Dentro de 1 mês será submetida a mastectomia.

Histopatologia: A massa enviada em anexo à zona vaginal acompanhada de restante aparelho genital feminino é constituída por tecido conjuntivo fibroso muito denso, estando as células organizadas em feixes multidireccionados. Não se identifica imagens de atipia celular.

Foi extirpado **fibroma duro externo à parede vaginal.**

TEM UM CASO SEMELHANTE?

Precisa de ajuda?
Contacte-nos!

Contato: gbpmedicalservices@gmail.com
Ligue: 913 918 089

